Aus der I. Dermatologischen Abteilung
des Städt. Rudolf Virchow-Krankenhauses Berlin.

Neuere Gesichtspunkte über Aetiologie und Therapie des Pemphigus

Inaugural-Dissertation

zur

Erlangung der

Medizinischen Doktorwürde

an der

Friedrich-Wilhelms-Universität

zu Berlin

vorgelegt von

Edith Perl
Breslau

1. XII. 1935.

Buchdruckerei Hermann Jaschkowitz, Breslau

458

Gedruckt mit Genehmigung
der
Medizinischen Fakultät der Universität Berlin

Dekan: Prof. Dr. Magnus
Referent: Prof. Dr. Buschke
Korreferent: Prof. Dr. Frieboes

R. UNIV.
BIBLIOTHEEK
LEIDEN

Meinen lieben Eltern
in Dankbarkeit

Die mannigfachen Versuche, den Pemphigus, worunter man im wesentlichen jene wohlumschriebene Erkrankung versteht, die man nach Riecke als Pemphigus vulgaris chronicus mit ihren klinischen Abarten, den Pemphigus foliacus und vegetans bezeichnet — während Urbach im Pemphigus vegetans eine Erkrankung sui generis sehen will — aetiologisch zu klären, haben bisher noch nicht zu einem befriedigenden Ergebnis geführt. Die verschiedenen Theorien darüber faßt Riecke im Jadassohn'schen Handbuch in vier großen Gruppen zusammen: Der Pemphigus ist eine chronische Infektionskrankheit, eine Neuropathie, Toxikodermie, innere Sekretionsstörung. Eine Reihe klinischer Beobachtungen haben es uns sehr wahrscheinlich gemacht, daß gewisse Störungen der endokrinen Organe causal beim Pemphigus eine Rolle spielen. Vor allem sind hier die nun schon als recht zahlreich zu bezeichnenden Beobachtungen zu nennen, die Beziehungen im Auftreten des Pemphigus zu physiologischen und pathologischen Veränderungen der weiblichen Genitalsphäre verraten, wie ja überhaupt mannigfache Beziehungen der weiblichen Genitalfunktionen zum Hautorgan bestehen. Das Zusammentreffen des Pemphigus mit der Gravidität, Laktation, Menses und Klimax wären besonders hier zu nennen. So sagt Werther „das weibliche Geschlechtsleben bedroht den Organismus in allen Phasen mit Pemphigus, in der Menarche, im Klimakterium und in der Schwangerschaft".

Ueberblickt man die Literatur nach dem Auftreten von Pemphigusfällen im Zusammenhang mit der Gravidität, so sind zunächst die beiden Hebra'schen Fälle zu nennen. In dem ersten Falle handelt es sich um einen Pemphigus vulgaris, zwei Tage post partum auftretend, der zu baldiger Abheilung kam; im zweiten bedeutungsvolleren Fall um einen Pemphigus vulgaris, der jedesmal im Verlauf von vier Graviditäten mit steigender Intensität sich einstellte und nach der Entbindung schwand. Köbner berichtet über zwei Fälle von Pemphigus, der einmal zwei Tage post partum, das zweite Mal wenige Tage vor der Geburt auftrat und kurz post partum abheilte. Der erste Fall von

Werther betrifft einen Fall von Pemphigus vulgaris bei einer 5. Graviden, bei der nach der Geburt Besserung auftrat, die trotzdem 41 Tage post partum starb. Der zweite Fall, ähnlich dem von Hebra beschriebenen, einen Pemphigus vulgaris in den ersten Monaten von vier aufeinander folgenden Graviditäten auftretend. Nach der Geburt Schwinden der Hauterscheinungen. Die vierte Gravidität wird unterbrochen, darauf Besserung. Der dritte Fall zeigt einen Pemphigus im Beginn der Gravidität mit nur vorübergehender Besserung nach dem Partus. Pautrier und Lanzenberg sehen bei einer Achtundzwanzigjährigen, im achten Monat Graviden, zwei Tage post partum einen Pemphigus foliaceus mit benignem Verlauf auftreten. Rajka schildert bei einer Achtundzwanzigjährigen einen Fall von Pemphigus vulgaris im Anschluß an zwei Graviditäten im Abstand von fünf Jahren mit ganz allmählicher Abheilung. Klopstock berichtet über einen Pemphigus vulgaris, der bei einer Einunddreißigjährigen im siebenten Monat ante partum auftrat, mit Heilung zwei Monate post partum, Joseph über einen Fall viereinhalb Monate ante partum mit künstlichem Abort und letalem Ausgang, Kristic über einen Pemphigus foliaceus sechs Wochen nach einem Abort, der ebenfalls letal endete. Buschke und Langer beschreiben einen Pemphigus bei einer 36 jährigen Frau, bei der die letzten Menses März 1924, die ersten Pemphiguserscheinungen August 1924 auftraten. Nach künstlichem Abort angeblich Besserung, trotzdem Exitus. Bei einer 26 jährigen mit Auftreten eines Pemphigus zwei Wochen ante partum erfolgt allmähliche Heilung post partum. Buschke und Curth beschreiben ferner einen in den letzten Wochen der Gravidität entstandenen Pemphigus vulgaris, der nach dem Partus erst zum richtigen Ausbruch zu kommen schien, dann aber allmählich zum Abklingen kam; Riecke einen Pemphigus bei einer Einundzwanzigjährigen mit Beginn unmittelbar nach einem Abort und Besserung nach drei Wochen, Arnold desgleichen einen Fall im zweiten Monat der Gravidität auftretend, über dessen Verlauf nichts bekannt ist, Maderna einen Pemphigus vegetans im 6. Monat der 5. Schwangerschaft auftretend, der sich gegen Röntgenbestrahlungen der Wirbelsäule refraktär verhielt.

Ueberblickt man alle diese Fälle, so ist erschwerend für ihre aetiologische Auswertung der wechselnde Zeitpunkt des Auf-

tretens des Pemphigus meist während, aber auch vor oder nach der Gravidität, und der verschiedene Ausgang der Erkrankung nach deren Beendigung. Besonderes Interesse aber verdient der von Buschke und Wolff beschriebene Fall eines Pemphigus gravidarum im Zusammenhang mit einem Diabetes insipidus, welch letzterer im Alter von acht Jahren nach einem Fall von der Leiter aufgetreten war. November 1930 Beginn einer Gravidität. Auftreten eines Pemphigus im April 1931. Ausgang: Exitus letalis außerhalb der Klinik. Es ist dies in der gesamten Literatur der einzige Fall von Pemphigus und Diabetes insipidus. In der Auswertung dieses Falles meinen jedoch Buschke und Wolff, das Zusammentreffen beider Erkrankungen nicht auf einen bloßen Zufall zurückführen zu müssen, da einige Ergebnisse in der neueren Forschung auf gewisse Beziehungen zwischen beiden Erkrankungen hindeuten. Für die Genese des Diabetes insipidus sind Veränderungen im Gebiet der Hypophyse und des Zwischenhirns verantwortlich zu machen, letzteres besonders nach den Untersuchungen von Aschner, der auf Grund exakter Versuche das Zwischenhirn als ein „Zentrum sensibler Bahnen, des Vagus und des Sympathicus, für den Zucker-, Wasser-, Salz- und Fettstoffwechsel, das Skelettwachstum, die Eingeweidefunktionen und innere Sekretion charakterisiert", es kurz als das Eingeweide-Stoffwechselzentrum bezeichnet. Besonders interessant ist nun, daß in den letzten Jahren bei an Pemphigus und anderen bullösen Affektionen Erkrankten eine Reihe von Befunden erhoben sind, die darauf hinweisen, daß auch bei diesen Leiden Veränderungen in der Zwischenhirngegend eine Rolle spielen können. So berichten Buschke und Ollendorff über zwei Pemphigusobduktionen mit genauer makroskopischer und mikroskopischer Untersuchung des Zentralnervensystems. In dem einen Fall fand sich eine schwere Gefäßveränderung im Putamen des Striatums und im Pallidum. Es bestanden in diesem Teil des Gehirns keine wesentlichen Zellausfälle. Dagegen sah man neben einer starken Kapillarfüllung schwere degenerative Zellveränderungen in den beiderseitigen Nuclei paraventriculares. Im zweiten Fall zeigt das Gehirn schwerste arteriosklerotische Veränderungen der Basisgefäße und eine alte Leptomeningitis im Stirnteil. Im Nucleus paraventricularis beiderseits sind frische Veränderungen (Zelldegenerationen) nachzuweisen. Buschke und Ollendorff fügen

schließlich diesem autoptisch beobachteten Fällen noch eine weitere Krankheitsgeschichte eines klinisch beobachteten Patienten an, bei dem neben einem Pemphigus eine bestehende Paralysis agitans (eine Diagnose, die allerdings nicht völlig gesichert war) auch auf Veränderungen im Zwischenhirn hinzudeuten schien. Ferner war von Buschke und Ollendorff darauf hingewiesen, daß die Regulierung des Kochsalzstoffwechsels sich im Zwischenhirn befinde, und daß angesichts der gestörten Kochsalzbilanz bei Pemphigus die Existenz eines übergeordneten sympathischen Zentrums von pathogenetischer Bedeutung sein könne. Dem gegenüber meinen Urbach und Uiberall auf Grund der Ergebnisse aus der Literatur und der Beobachtung von vier eigenen Fällen, die neurogene Pathogenese ablehnen zu müssen, desgleichen Riehl jr. auf Grund der Untersuchungen der spinalen und sympathischen Ganglien bei drei Pemphigusfällen, bei denen keine spezifische histologische Veränderungen an ihnen gefunden werden konnten. Ebenso lehnt Bertaccini den aetiopathologischen Zusammenhang zwischen Pemphigus und neuro-endokrinem Apparat ab und erklärt die anatomischen Veränderungen in den endokrinen Drüsen durch besondere Empfindlichkeit dieser Organe gegenüber einem hypothetischen Virus und toxischen, aus dem Organismus stammenden Substanzen. — Da jedoch, in weiterer Besprechung des vorher Gesagten, Zusammenhänge des sympathischen Zentrums mit den Blutdrüsen bestehen, — nach Aschner scheint ja die zentrale Vertretung der Blutdrüsen im Zwischenhirn zu liegen — hat Buschke in Zusammenfassung der bisher genannten klinischen Erfahrungen sich dahin geäußert, daß man die Krankheitsbilder der Pemphigusgruppe wohl durch Störungen im „endokrino-sympathischen System" erklären könnte. Leider ist es jedoch durch die große Mannigfaltigkeit der endokrino-sympathischen Störungen, die in den verschiedenen Krankheitsfällen in Verbindung mit dem Pemphigus zur Beobachtung kamen, noch nicht möglich gewesen, diese eben genannten Störungen zu lokalisieren und stofflich festzulegen. Auch hier könnte herangezogen werden, daß die Erkrankung eines übergeordneten Hirnzentrums, nämlich der Zwischenhirngegend, gerade die Mannigfaltigkeit der Erscheinungen zu erklären vermag. So kommt nach Aschner eine Erkrankung dieses innersekretorischen Zentrums besonders bei polyglandulären Erkrankungen in

Frage, wodurch Züge von Ueber- und Unterfunktion, bzw. Dysfunktion, bei einem und demselben Kranken, z. B. Basedow mit Zügen von Myxödem, erklärt werden. Auch Jeskow-Rußland kommt auf Grund der klinischen Bilder, der pathologisch-anatomischen Untersuchung der inneren Organe, der endokrinen Drüsen und der Haut bei Pemphigus vulgaris bei einer 55 jährigen Frau zu dem Schlusse, daß die Ursache des Pemphigus in seinem Falle auf eine pluriglanduläre Störung zurückzuführen sei. Doch sind dies Thesen, die weniger festgefügte Kenntnisse verschaffen, noch wenig geeignet, uns als Arbeitshypothesen bei weiteren Forschungen zu dienen.

Im folgenden möchten wir nun einen neuen klinischen Beitrag liefern zur Bestätigung der Annahme eines Zusammenhanges zwischen Störungen der endokrinen Organe und dem Auftreten eines Pemphigus (vegetans). Es handelt sich um eine 45-jährige Frau, die wir in der I. dermatologischen Abteilung des Rudolf Virchow-Krankenhauses zu beobachten Gelegenheit hatten. (Dirigierender Arzt Professor Dr. Buschke.) Die Aufnahme in die dermatologische Abteilung erfolgte am 8. IV. 1932. Im September 1931 war wegen eines Uteruscarzinoms nach vorhergegangener Radiumbestrahlung die Gebärmutter entfernt worden. Im März 1932 trat zunächst in der Genitokruralfalte, dann axillar und auf dem behaarten Kopf eine „nässende Flechte" auf. Die Patientin wurde vom 30. III. bis 9. IV. 1932, da man die Hautaffektion für eine carzinomatöse ansah, zweimal in der Genitalgegend mit Röntgen und einmal in der linken Axillargegend mit Radium bestrahlt. Dann erfolgte die Verlegung auf unsere Abteilung. Die Patientin zeigte bei ihrer Aufnahme in der Gegend der Genitokruralfalte beiderseits eine größere, über die umgebende Haut erhabene, mit grau-rötlichen, nässenden, schmierig belegten, foetid riechenden Granulationen bedeckte Hautpartie. Diese ist scharf begrenzt und zeigt einen excoriierten Rand. Ein weiterer Herd von gleichem Charakter findet sich in der linken Axillargegend. Daneben bestehen gerötete, mit gelblichen Borken bedeckte Plaques am behaarten Kopf. Die Schleimhaut des Mundes und der Zunge weist zahlreiche Erosionen auf, die starke Schmerzen beim Schlucken verursachen. Sowohl das klinische Bild, wie auch die histologische Untersuchung einer probeexcidierten Hautstelle (Professor Anders)

führen zu der Diagnose eines „Pemphigus vegetans". Das Allgemeinbefinden der Patientin ist schlecht, der Appetit sehr mangelhaft, sie ist sehr schwach, die Temperaturen schwanken zwischen 38 und 39 Grad.

Im Anfang wurden gegen die foetiden, schmierigen Belege der Plaques desodorierende, antiseptische, feuchte Verbände gegeben. Innerlich daneben schmerzlindernde Medikamente. Das Allgemeinbefinden besserte sich nicht wesentlich, nur ist Mitte Mai die Temperatur zur Norm zurückgekehrt, die schmierigen Belege sind unter den feuchten Verbänden etwas geringer geworden. Die intertriginösen Herde flachen sich in den zentralen Teilen ab, schreiten dagegen peripher fort. Unter Aufschießen neuer Blasenschübe, die sich bald excoriieren, werden weitere Teile des Körpers befallen, so die Beine, die Seitenteile des Rumpfes und der Rücken. Herde auch an der rechten Achsel und unter den Mammae. Am 5., 9., 11., 13., 17., 21., 23. und 27. Mai erhielt die Patientin je 1,0 ccm Follikulin i. musc., was den Verlauf nicht wesentlich beeinflußte. Seit Ende Mai wurden statt der feuchten Verbände vorwiegend Salbenverbände (Borsalbe, Rivanolvaseline) gegeben. Die Plaques sind weniger schmierig, an vielen Stellen erodiert und schmerzhaft.

Anfang Juni stellt sich der Status folgendermaßen dar: Große Schwäche, Temperaturen zeitweise subfebril oder normal. Auffällig ist eine Besserung in den zentralen Teilen der zuerst entstandenen intertriginösen Herde an der linken Axilla und in der Inguinalgegend. Hier blaßt die Haut deutlich ab und ist gegenüber den fortschreitenden, erhabenen, vegetierenden Rändern abgeflacht. Immer wieder schießen neue, bald platzende seröse Blasen auf, so daß frische, erhabene, schmierig belegte, grau-rötliche Plaques entstehen. Vom 28. Mai ab bekommt die Patientin Spirocid-Tabletten. Das Spirocid wird mit dazwischen eingeschobenen eintägigen Pausen bis zum 18. VI. weiter gegeben. Eine wesentliche Besserung ist auch damit nicht zu erzielen. Es besteht leichte Albuminurie und stärkere Oedeme an den Unterschenkeln. Neue Blasenschübe.

Am 28. VI. Beginn einer Germaninkur. 0,5 g Germanin i. v.

Am 2. VII. 0,75 g Germanin i. v.

Nach beiden Injektionen gar keine Allgemeinbeschwerden, kein Schüttelfrost. Keine Temperaturerhöhung. Urin: Alb.-,

Sach.-. Patientin klagt nur oft über Schmerzen im Leib. Auf Druck ist besonders die Gegend der Flexura sigmoidea empfindlich. Die Hauterscheinungen zeigen zum ersten Mal eine deutliche Neigung zur Besserung. Unter der linken Axilla ist der am Anfang stark nässende und vegetierende Herd stark abgeflacht, auch die Randpartien sind flach, nur eine starke Pigmentierung ist geblieben und an den Rändern Knötchen von grau-rötlicher Farbe. Eine ähnliche Besserung zeigt der röntgenbestrahlte Herd, doch bestehen hier die flachen, grau-rötlichen Wucherungen weiter wie im linksseitigen Axillarherd. Die Herde in der Inguinalfalte sind trocken, die zentralen Teile völlig im Hautniveau, die Ränder, noch erhaben, bestehen aus mäßig zerklüftetem, grau-rötlichem, nicht erodiertem Gewebe. Keine Tendenz mehr zum Fortschreiten. Nur noch Reste der Vegetationen sind im Nacken und behaarten Kopf zu sehen. Zwischen den Glutäalfalten noch eine gerötete, leicht nässende, jedoch nicht schmierige, flächenhafte, erodierte Partie. Neben der Glutäalfalte einzelne, etwa bohnengroße, scharf begrenzte, nässende Ulcerationen, die geringe Schmerzen verursachen. Außer den beschriebenen intertriginösen Herden und den Herden am Kopf sind noch folgende Partien befallen: Die ganze seitliche rechte Rumpfhälfte ist von konfluierenden, hellrötlichen, nicht nässenden Vegetationen eingenommen, die scharf begrenzt sind. Hier finden sich eingestreut zahlreiche stecknadelkopfgroße Impetigopustelchen. Weniger befallen ist die linke Brustseite. Hier befinden sich mehrere einzelne linden- bis fünfmarkstückgroße Herde, die Vegetationen vom gleichen Charakter wie rechts zeigen. Ein größerer zusammenhängender Herd befindet sich linksseitig nur unter der linken Mamma. An den Beinen zeigen sich beiderseits, vorwiegend an den hinteren Partien (Kniekehle) zahlreiche, zum Teil konfluierende Herde von gleichem Charakter wie die oben beschriebenen ebenso an den Armen, und zwar rechts hauptsächlich am Unterarm, links besonders in der Umgebung des Ellenbogens. Alle Herde am Körper zeigen jetzt kein Nässen, teilweise ist ein deutliches Abflachen der Herde zu sehen. Nirgends frische Blasen. Lokale Weiterbehandlung mit indifferenten Salben.

7. VII. 1,0 g Germanin i. v.

Patientin gibt an, unmittelbar nach der Injektion ein Gefühl

der Schläfrigkeit zu bekommen, Temperatursteigerung auf 38,5 Grad. Urin: Alb.-. Patientin fühlt sich wohler, hat heute auch ohne Schlafmittel geschlafen. Die Haut zeigt weiter Besserung. Auch im Mund sind die Erosionen fast abgeheilt.

12. VII. 1,0 g Germanin i. v.

16. VII. 1,0 g Germanin i. v.

Die Patientin bekommt heute eine Grenzbestrahlung des linken Knies (600 r), der rechten Achselhöhle (400 r), und des Unterschenkels, zwei Felder innen, (600 r).

19. VII. Patientin ist noch etwas schwach, doch im ganzen ist das Allgemeinbefinden gut. Die Mundschleimhaut zeigt noch einzelne Erosionen, insbesondere sind am Zungenrand einige weißlich belegte, leicht erodierte Stellen zu sehen. Die Haut an beiden Achselhöhlen ist bis auf die zurückgebliebenen Pigmentierungen abgeheilt. Noch kleine graue Knötchen auf den sonst nicht mehr infiltrierten, bräunlich pigmentierten Inguinalherden. An der Brust, vor allem rechts, sind die Herde noch erhaben, wenn auch flacher als am Anfang. Am resistentesten sind noch die Plaques an den Beinen. Hier finden sich noch stark erhabene, mit höckrig grau-rötlichen Wucherungen besetzte Plaques. Keine frischen Blaseneruptionen, Temperatur normal.

29. VII. Grenzbestrahlung des Unterschenkels, zwei Felder innen, (400 r).

30. VII. Nachdem nach Abschluß der Germanindarreichung am 16. VII. die Temperatur einige Tage subfebril gewesen ist, heute erneuter Temperaturanstieg auf 38,3, rectal 38,7. Die Herde zeigen weiter eine Tendenz zur Besserung, insbesondere flachen sich auch die Herde an den Beinen langsam ab. Urin: Alb.-. Eine dermatitische Reaktion auf die Germaninkur ist bis heute nicht erfolgt. Patientin macht weiter einen wesentlich frischeren Eindruck.

6. VIII. Die Temperatur ist in den letzten Tagen wieder normal. Weiter sind keine neuen Blasenschübe aufgetreten. Patientin bekommt auf den im wesentlichen trockenen Herden Fissanpuder, daneben Bolusbäder. Der Kopf ist bis auf Restpigmentierungen abgeheilt. Im Mund, an der Wange und der Zunge noch kleine Erosionen.

15. VIII. Erneutes Auftreten von vereinzelten kleinen Bläschen vom gleichen Charakter wie die früheren Blasenschübe, un-

gefähr einen Monat nach der letzten Germanininjektion. Im Urin Spuren Alb.

16. VIII. Am linken Unterschenkel Röntgenbestrahlung (1/3 H E D).

Der Hautstatus stellt sich noch folgendermaßen dar: Unter den Achselhöhlen und in den Inguinalfalten Pigmentierungen, deren Ränder etwas erhaben sind, mit vereinzelten kleinen graubräunlichen Knötchen. Keine schmierigen, nässenden Plaques. Die Herde am linken Unterschenkel sind zentral ebenfalls ganz abgeflacht. Die Ränder etwas erhaben, leicht befeuchtet, zeigen grau-rötliche Granulationen. Im übrigen finden sich an den Stellen der alten Herde scharf begrenzte, bräunliche Pigmentationen. Die Lippen zeigen Rhagaden, die Wangenschleimhaut ist stellenweise noch leicht erodiert, die Zunge zerklüftet, entsprechend einer lingua scrotalis. Noch leichte Schmerzen im Mund. Das Allgemeinbefinden ist gut. Die Patientin ist munter, sie ißt gut, das Gewicht hält sich konstant.

27. VIII. Im ganzen ist der Zustand weiter gut. Keine inneren Mittel. Pruritus vulvae. Borwasserumschläge. Mundpflege. Lokalbehandlung mit indifferenten Salben.

1. IX. Kleine Recidive am Gesäß, in der rechten Achselhöhle, am rechten Bein. Auf dem Kopf einzelne nässende, borkig belegte Stellen.

12. X. Fünfmarkstückgroße, neue, vegetierende Plaques an der Innenseite beider Unterschenkel. Unter der Brust, Achsel und zwischen den Beinen Blaseneruptionen. Recidive auch auf dem Kopf.

14. X. Neue Recidive zwischen den Beinen, unter der Achsel, Vulva, Kopf, unter der Brust. Vegetierende Plaques an den Unterschenkeln. Dauernd leicht erhöhte Temperatur. Allgemeinbefinden verschlechtert sich allmählich. Gewichtsabnahme.

17. X. Da Tendenz zu dauernd neuen Blasenschüben, wenn auch kleinerer Ausbildung, besteht, heute Beginn einer zweiten Germaninkur.

0,75 g Germanin i. v. Temperatur 37,8 Grad.

Urin: Spur Alb.

22. X. 1,0 g Germanin i. v. Temperatur in den letzten Tagen erhöht, erreicht heute 38,2 Grad.

24. X. Temperaturabfall. Neue kleinere Recidive an der Innenseite der Beine, unter der Brust, Achsel, am Kopf. Im Urin: Alb. + Lokaltherapie: Indifferente milde Salben. Sedativa.

27. X. 1,0 g Germanin i. v. Temperatur bisher normal, heute subfebril. Keine neuen Blasen.

1. XI. 1,0 g Germanin i. v. Urin: Sed. massenhaft Leukocyten und Epithelien.

2. XI. Temperatur wieder normal.

7. XI. 1,0 g Germanin i. v. Beendigung der Kur, die gut vertragen wurde. Keine neuen Bläschen. Temperatur dauernd subfebril. Leichte Gewichtsabnahme.

9. XI. Ab heute 1,0 ccm Follikulin i. musc. in etwa zweitägigen Intervallen; im ganzen ca. 30 Injektionen, später wechselnd mit Prolan.

15. XI. Im Urin Alb. ¬ , im Sediment Leukocyten, Bakterien, granulierte Zylinder. Temperatur normal. Nachdem die Patientin in letzter Zeit frei von Blasenschüben gewesen ist, heute vereinzelte kleine Bläschen am rechten Unterschenkel.

18. XI. Linker Zeigefinger befallen.

25. XI. Im Urin kein Alb. mehr. Dauernde Urinkontrolle. Ausscheidung befriedigend.

15. XII. Recidive im unteren Drittel des rechten Unterschenkels.

19. VII. Recidive an der Vagina und am Gesäß.

22. XII. Bläschen am Munde und der rechten Achselhöhle. Temperaturen dauernd subfebril. Mund weiße Borsalbe. Körper Borzink.

26. XII. Am rechten Bein erneut Blasenbildung von Fünfmarkstückgröße. Gewicht in letzter Zeit konstant.

3. I. 33. Heute Temperatur bis 38,3 Grad. In letzter Zeit Verschlechterung des Allgemeinbefindens. Die Patientin ist psychisch alteriert durch immer neue Blasenschübe, im wesentlichen an Stellen der alten Herde.

23. I. Der Kopf zeigt schmierig belegte Herde und leicht gerötete Reste alter Plaques. Unter der rechten Axilla graurötliche schmierig-belegte, schmerzhafte, foetid riechende Herde. Vorn und an den Seiten beider Unterschenkel, in der Genitalgegend, am ersten und zweiten Finger der linken Hand, an der

Cirkumoralgegend, unter der Mamma und hinter den Ohren ebenfalls solche Herde.

20. II. Nachdem ein, von einer Stelle des rechten Augenwinkels ausgehendes Gesichtserysipel wieder abgeklungen ist, bietet sich heute der Hautstatus folgendermaßen dar: Der behaarte Kopf ist z. Zt. in recht gutem Zustand. An der Stirnhaargrenze fast völlig abgeheilte Herde. Hinter dem rechten Ohr und in der Falte des Lobulus auriculae oberflächliche Excoriatonen, eitrig borkig belegt. Im rechten Augenwinkel ungefähr fünfpfennigstückgroße, oberflächliche, leicht erodierte Stelle, die näßt. Die Schleimhaut des Mundes und beider Lippen weist reichlich weißliche, linsen- und erbsengroße, blasige Erhebungen auf. Im übrigen ist die Schleimhaut zerklüftet und in toto gerötet. Die linke und rechte Achselgegend befindet sich in recht gutem Zustand und weist die üblichen Restpigmentierungen auf, die wir auch am größten Teil des Rumpfes vorfinden. Von der rechten Achsel aus, hauptsächlich auf die Innenseite des rechten Oberarmes übergehend, finden sich teils isolierte, teils zusammenhängende Plaques von typischer Beschaffenheit des Pemphigus vulgaris, bis auf den progredienten, gelblich blasigen Rand und Gewebsproliferationen von blaurötlicher Verfärbung im Innern desselben. Rechte Hand völlig frei. Daumen und Zeigefinger der linken Hand sind blaurot verfärbt, stark infiltriert und weisen seröse Bläschen auf. Die oberste Phalanx des Zeigefingers steht in leichter Kontrakturstellung. Am Genitale und zwischen den Oberschenkeln nach hinten bis zum Rectum ziehend finden sich überall blasige Vegetationen von blauroter bis dunkelblauer Verfärbung, teilweise mit Krusten bedeckt. Aehnliche Erscheinungen ziehen an der Innenseite des rechten Unterschenkels herunter. Es finden sich ferner große Plaques von zwei bis drei Handtellergröße auf der Beugeseite des rechten Unterschenkels und an der Innenseite des linken. Am rechten Fuß sind die Zehen und der Fuß befallen, mit Aussparung der vierten und fünften Zehe, etwa panaritienartig, mit progredientem pyodermischen Rand. Das Allgemeinbefinden hat sich wesentlich verschlechtert, die Patientin ist psychisch stark alteriert. Gewicht 61 kg. Temperatur normal.

Der klinische Fall, dessen Krankengeschichte wir gebracht haben, erscheint uns von einer doppelten Seite aus interessant.

Erstens ist er eine erneute Bestätigung für die Annahme endokriner Störungen als Ursache des Pemphigus. Wie die Anamnese uns zeigt, ging dem Ausbruch des Pemphigus zeitlich eine Radikaloperation wegen eines Uteruscarcinoms voraus. So schließt sich unsere Beobachtung denen an, die im Zusammenhang mit Veränderungen der weiblichen Genitalfunktionen das Krankheitsbild des Pemphigus entstehen sehen. Auf der anderen Seite ist unsere Krankheitsgeschichte wegen der in Anwendung gekommenen Therapie beachtenswert. Seit der Veröffentlichung von Veiel (M. med. Wschr. 1931/48) über die Behandlung des Pemphigus mit Germanin ist von zahlreichen dermatologischen Kliniken diese neue Therapie nachgeprüft worden. Veiel, welcher auf Grund klinischer Beobachtungen geneigt ist, im Pemphigus eine Infektionskrankheit unbekannter Aetiologie zu sehen, greift bei einer Kranken, bei der alle Mittel versagten, zu dem bei Trypanosomenerkrankungen so wertvollen Mittel. Dieses von seinen Herstellern anfangs Bayer 205, später Germanin genannte Präparat, dessen genaue Zusammensetzung jetzt bekannt gegeben ist, ist ein Carbamid aus m-Amino-benzoyl-m-amino-p-methyl-benzoyl-l-naphtyl-amino-4, 6, 8-trisulfosäure und enthält im Gegensatz zu den meisten Schlafkrankheitsmitteln kein Arsen oder Antimon, überhaupt kein Metall.

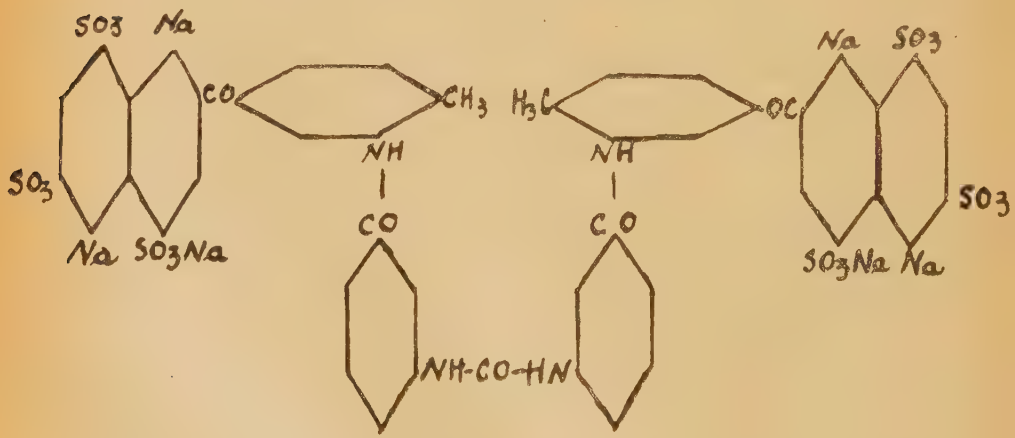

Innerlich verabreicht ist die Wirkung zwar deutlich, doch ungenügend. Subcutan wirksam, doch schmerzhaft. Intralumbal nicht ungefährlich und von unbefriedigender Wirkung. Intraspi-

nale Injektionen bieten keine Vorzüge. Einzelheiten der recht verwickelten Wirkung auf den Tierkörper sind gründlichst nach allen Richtungen durchforscht. Trotzdem kein völlig abgeschlossenes Bild. Forschungen haben ergeben, daß Germanin wie ein Opsonin wirkt und durch seine Verbindung mit dem Parasiten diese für die Abwehrkräfte des Körpers empfänglich macht, andere glauben, daß das Mittel mit den basischen Bestandteilen der Zellkerne schwer lösliche Salze bildet. Von den roten Blutkörperchen zwar nicht aufgespeichert und auch experimentell leicht abgewaschen, im Serum aber wochen- und monatelang unverändert, so daß das Serum selbst Heilkraft erlangt. Gewöhnliche Dosierung bei Schlafkrankheit: Einzeldosis 1,0 g 3—5 g in Zwischenräumen von ein oder mehreren Tagen. Nebenwirkungen: Albuminurie schon nach den ersten Dosen, steigert sich später nicht. Schädigung des Nierenepithels sehr selten bleibend, und nur in Ausnahmefällen tritt der Tod durch Niereninsuffizienz ein. Chestermann hat bei zwei Kranken Erblindung beobachtet, die aber schon vorher nach Soamin Amblyopie gezeigt hatten. Vielleicht, daß die Germanin-Nephritis Opticuserkrankungen begünstigt? Ferner sind Urticariaähnliche Erscheinungen beobachtet worden: Brennen der Fußsohlen, flüchtige, begrenzte Oedeme, begleitet von schaumigem Erbrechen, papulöse Exantheme, Conjunctivitis, Stomatitis. Krankheitserreger im Zentralnervensystem sind mit Germanin nicht dauernd zu beseitigen. Von hier ausgehend Rezidive.

Es folgt eine kurze tabellarische Zusammenstellung der bisher über diese Frage erschienenen Literatur, die uns einen Ueberblick über die bisher gemachten Erfahrungen geben soll.

Kasuistische Uebersicht über mit Germanin behandelte Pemphigusfälle.

Autor	Krankheitsbild	Germanin-dosierungs-schema	Verlauf	Nebenwirkungen des Germanin	Bemerkungen
Veiel M. med. Wschr. 1931/48	I. 22 j Fr., Pemphigus vulgaris Blattern über den ganzen Körper. Schleimhäute frei. Schließlich in Pemphigus foliaceus universalis übergehend. Bisher lokal milde Mittel ferner Strychnin, Chinin Ovasaden, Plasmochin, NaCl — freie Diät, Olobintin. Allein Chinin-Urethan mit vorübergehendem Erfolg.	13. V. 30 0,5 g 15. V. 0,8 g 17. V. 1,0 g 20. V. 1,0 g 1. VII. 1,0 g	Nach 4 Inj. Temp. bis 40°, nach 3 Tg. Abfall. Danach Haut gebess. Nach 5 Inj. rasche Heilung. 7. VIII. Entl. mit normaler Haut.	Temp.-Anstieg bis 40° nach der 4. Inj. Nach 3 Tg. Abfall der Temp.	In den nächsten Mon. kl. juckende Knötchen vor den Menses. Seit 4 Mon. nicht mehr auftretend.
	II. 52 j M., mit P. foliaceus der gesamten Körperoberfläche. Schleimhäute frei. Beginn vor 2 J. als P. vulgaris. Atophanyl. Normalserum, As, Testogan, Thyreoglandosan sine effectu.	vom 11. III. an 4 Inj. 11. III. 31 1,0 g 8. IV. 1,0 g 22. IV. 1,0 g 13. V. 1,0 g Ende Mai Anf. Aug. noch je 3 Inj.	Nach der 4. Inj. Temp. bis 40,1°. Dann Abfall. Langsames Heilen der Haut wie bei Fall I. Nach den nächsten Inj. Haut rasch glatt, fast geheilt. Ende Mai Anf. Aug. noch klein. Blasen. Nach der letzten Inj. völlige Heil. Nikolski nach der 2. Inj. verschwunden.	Temp. bis 40,1° nach der 4. Inj.	Hin u. wieder auftretende, an papulöses Ekzem erinnernde kleine Knötchen
	III. 61 j. Fr., mit P. vulgaris seit 2 J., zuerst nur Mund, dann äußere Haut, bes. behaarter Kopf. Nach Sulfur, Chinin, Natriumthiosulfat in der Univ.-Klinik Berlin zunächst fast völlige Heilung. Jetzt auch der Körper befallen.	20. III. 0,5 g 22. III. 0,5 g 24. III. 1,0 g 26. III. 1,0 g 15. IV. 1,0 g 23. IV. 1,0 g 1. VII 1,0 g 6. VII. 1,0 g 11. VII. 1,0 g	30. III. Temp. bis 39,4° Erytheme. Dann Nachlassen der Blasenbildung. 15. IV. Neue Blasen. Nach den nächsten Inj. keine Temp.-Steigerung, rasche Heilung. Entlassung 23. VIII. Alle Herde mit Pigmentierungen abgeheilt.	Nach der 4. Inj. Temp. bis 39,4°.	Nachher nur noch hirsekorngroße, juckende, papulöse Efflorescenzen, die rasch verschwinden.
Mühlpfordt M. med. Wschr. 1932/9	71 j. Fr., P. vulg. seit 5 Wochen an Armen, Händen, Füßen, Beinen, pfennigstück- bis handtellergroße Blasen, z. T. haemorrhagisch, ebensolche am Stamm, bes. Schamgegend u. Schultergürtel, auch behaarter Kopf. Schübe: 2—3 tägig. Ther.: Salben, Trokkenpinselungen, Bäder, As, Diät. Trypaflavinpinselung. nach Arning.	0,5 0,8 1,0, 1,0 zweitäg. dann nach 3 Tg. nochmals 1,0 g	Nach der 1. Inj. keine neuen Blasen mehr, nach der 2. Abheilen der alten. Nach der letzten Injektion noch Schorfe, sonst Haut normal. 8 Tage danach vereinzelt neue Blasen, die in 3 Tagen unter Trypaflavinpinselungen heilen. Seitdem keine Rezidive. Rückgang d. Eosiophilen im Blut von 14 auf 7%.	Nach der 3. Inj. Spur Alb., nach der 4. Inj. Temp. 39,0°, nächsten Tag abends 39,7°. Urin: Alb.+, vereinzelt Gran. Zylinder, Leukozyten u. Erythrocyten (Nieren-Diät. Nach 8 Tg. Alb. zurückgegang.)	schwerer Fall, hämorrhagisch. Kräfteverfall, verblüffender Heilerfolg.
Sunder Plassmann M. med. Wschr. 1932/28	68 j. Fr., P. vulgaris, ca. 14 Tg. nach Beginn aufgenommen. Verbreitete Blasenschübe. Ther.: Ca-Sandoz, Aolan, Eigenblut sine effectu.	0,5 g, 1,0 g nach 3 Tg. 1,0 g nach 5 Tagen	Nach der 2. Inj. keine neuen Blasen. Alte verschwinden. 2 neue Blasen. Nach der letzten Inj. völlige Heil.	1× Temp. — 38,6° u. leichte Albuminurie. Sonst ohne subj. u. obj. Stör.	Ther. hier geradezu gefordert.

Autor	Krankheitsbild	Germanin-dosierungs-schema	Verlauf	Nebenwirkungen des Germanin	Bemerkungen
Urbach Ref. Derm. Wschr. 1932/37	4 Patienten	0,5 g, dann 4 mal jed. 2. Tag 1,0. In Abständ. von 7—14 Tg. noch 2 bis 3 Inj. à 1,0 g nach Bedarf, dh. Rezidiven (Veielsches Schema)	Besserung.	Nach der 4. Inj. Nephritis oder toxisches Exanthem	Guter Erfolg. Längste beobachtete Rezidivfreiheit 3 Monate
Oppenheim Wiener	P. vegetans	3 Inj. = 1,5g	kein Erfolg.	—	—
Derm. Ges. 16. VI. 32 Zbl. f. H. u. G. 42/1932	P. vegetans	3,5 g	Rasche Progression des Prozesses.	Nephritis, Fieber, Purpura spl. der Haut.	
Fuhs Ref. Derm. Wschr. 1932/37	38 j M., P. vulgaris, am ganzen Körper einzelstehende u. konfluierende, krustenbedeckte Plaques u. Blasen. Mundschleimhaut befallen.	0,5, 0,8, 1,0, 1,0, 1,0 g in 2-tägig. Intervallen.	Aufhören der Blasenschübe, Sinken der Temp. 10 Tg. nach der letzten Inj. Heilung unter Pigmentierungen.	Rasch abklingendes, toxisch, scarlatinöses Exanthem 5 Tg. nach der letzten Inj.	Erfolg bisher 4 Wochen dauernd.
Bohnstedt Derm. Wschr. 1932/14	38 j M., P. vulgaris, seit 6 Mon. über Stamm u. Extremitäten	0,5, 0,8, 1,0, 1,0, 1,0 g 3-tägig 6 Inj. nach 10 Tg. noch 1,0 g	Ueberraschend schnelle Heilung in 3½ Woch.	Ohne Fieber und Schädlichkeiten.	—
Gieselm M. med. Wschr. 45/1932	Typischer P. vulgaris seit einigen Mon. am ganzen Körper auch der Mund- und der Rachenschleimhaut. Daneben ausgedehnter Vitiligo. Haut fast völlig depigmentiert, desgl. Kopfhaar. As sine effectu.	23. V. 0.5 g 25. V. 1,0 g 26. V. 1,0 g 27. V. 1,0 g 28. V. 1,0 g	Am 28. V. neue Blasen spärlicher, alte in Epithelisierung. Am 31. V. nur ganz vereinzelte linsengroße Blasen. Nach Abklingen der Hautrötung am 6. VI. keine neuen Blasen, alte abgeheilt. 14 Tg. später Haut keinen patholog. Befund.	1 mal leichte Albuminurie. 2. VI. Hautrötung am ganzen Körper. Temp. bis 39,0°, bis 5. VI. Temp. wieder normal. 6. VI. Hautrötung läßt nach.	Momentan eklatante Wirkung. Exitus an Angina.
Berggreen M. med. Wschr. 1932/45	I. 38 j. Fr., P. serpiginosus, Beginn 3 Wch. vor der Aufnahme. Gravida. Abort. Nikolski ++. Keine Spontanbesserung vor der Germaninkur.	0,5, 0,8 1,0, 1,0 in 2-täg. Abstd. nach 4 Tg. noch 1,0 g	Heilung nach 2 Woch.	Nach 4. u. 5. Inj. Temperaturerhöhung.	Heilung hielt bisher 2 Mon. an.
	II. 67 j. M., P. vulgaris, Beginn 6 Wochen vor der Aufnahme. Zahlreiche Blasen am ganzen Körper. Status nach Magenoperation.	0,5, 0,8, 0,8 2-täg., 1,0 nach 6 Tg., 1,0 nach 4 Tagen, anschließ. 3 Inj. à 1,0 3-tägig.	Nach der 3. Inj. neue gr. Blasenschübe. Ausscheid. schlecht. Heilung 2 Wochen nach der letzten Inj. 7 Tg. nach der letzten Inj. Entlassung bei ganz vereinzelt auftretenden Blasen. Sonst guter Zustand.	Auch spätere Inj. gut vertagen.	

Autor	Krankheitsbild	Germanin-dosierungs-schema	Verlauf	Nebenwirkungen des Germanin	Bemerkungen
Bohnstedt M. Derm. Ges. Zbl. f. H. u. G. 1932/41	55 j. Fr., seit 18 Mon. bestehender schwerer, ausgebreiteter P. vulgaris.	0,5, 0,8, 1,0, 1,0, 1,0 3-tägig. Nach 10 Tg. noch 1 Inj. 1,0 g	Heilung in 3½ Woch.	Ohne Nebenerscheinungen.	—
Müller Zbl. f. H. u. G. Ref. 1932/41	P. vulgaris	Schema nach Veiel	—	—	Bis jetzt noch kein Urteil.
Löhe Derm. Wschr. 1932/64	I. 62 j. M., P. vulgaris universell am ganzen Körper. Blasenerup-tionen seit 5 Monaten Beginn vor 11 Monaten auf Mundschleimhaut u. Augenbindehaut. Ther.: Plasmochin, Chinin sine effectu.	1. Inj. 0,25	Nach d. 1. Inj. wesentlich schwächere Blasenentwickelung.	—	—
	II. 66 j. M., P. vulgaris, Beginn Dez. 31, Aufnahme 23. I. 32. Jetzt schwer, universeller P. vulgaris.	0,5, 0,75, 1,0 g 3-täg. am 15., 18., 22. II.	Temp. seit 28. II. normal. 4. IV. 32 geheilt entlassen.	—	—
	III. 65j. M., P.vulgaris, Blasen am ganzen Körper seit Februar. Ther.: Chinin sine eff.	13. V. — 25. V. 32 4,25 g	Nach 3 Inj. geringere Blasenbildung. Nach 5. Inj. keine neuen Blasen. 2. VII. geheilt entlassen.	Vorübergehend urtikarielles Exanthem. Temp. bis 40,0°. Urin vermindert	—
Steffen Zbl. f. H. u. G. 1932/41	38 j. Fr., P. foliaceus Markstückgr. Blasen auf gesund aussehender Haut.	5 Inj. 0,05—0,1 in Phasen von 3—4 Tg. bei schwerster Kachexie	Auffallende und fortschreitende Besserung der Blasen.	—	—
Grippain M. med. Wschr. 1932/53	74 j. Fr., P. vegetans, in desolatem Zustand, 3 Mon. bestehend, als impetiginöses Ekzem aufgefaßt. Ther.: Chinin, Trypaflavin.	27. X. 1,0 g 29. X. 1,0 g 31. X. 1,0 g 5. XI. 1,0 g 11. XI. 1,0 g	Nach der 2. Inj. schlagartige Abheilung und Besserung des Allgemeinbefindens.	Nieren dauernd intakt.	Gewichtszunahme von 11,5 kg in 3 Wochen. Entl.

Diese Uebersicht zeigt uns, wie tatsächlich nach den Erfahrungen der meisten Autoren die günstige Beeinflussung, ja vielleicht Heilung des Pemphigus vulgaris eintreten kann, was umso bemerkenswerter ist, als wir es ja beim Pemphigus mit einer bisher therapeutisch besonders unbefriedigenden Hautkrankheit zu tun hatten. Doch scheint es nicht nötig, wie Urbach, der schon zweieinhalb Jahre vorher bei Pemphigus und Dermatitis herpetiformis Germanin versucht, bei wöchentlich einer In-

jektion keinen Erfolg gesehen und daher die Therapie wieder aufgegeben hatte, anschließend an das Veiel'sche Dosierungsschema mit dem Germanin unbedingt bis an die toxische Dosis zu gehen, d. h. bis zur Provozierung von Dermatitiden und Nierenschädigungen. Auch ohne Komplizierung durch diese Erscheinungen scheint in einer Reihe von Fällen mit dem Germanin eine Besserung zu erzielen zu sein. Im wesentlichen versagt hat das Germanin nach den Publikationen von Oppenheim beim Pemphigus vegetans (Zbl. f. H. u. G. 1932/42). Urbach sieht die Ursache darin, daß der Pemphigus vegetans eine Erkrankung sui generis sei, so daß Erfolge und Mißerfolge des Germanin bei dieser Dermatose nicht in Vergleich zu jenen bei Pemphigus vulgaris zu setzen sind. Entgegen diesen ungünstigen Berichten findet sich bei dem in der M. med. Wschr. 1932/53 von Grippain mitgeteilten Fall von Pemphigus vegetans eine schlagartige Abheilung. Auch bei unserer Patientin, die das typische Bild des Pemphigus vegetans bot, war der bessernde Einfluß des Germanin offensichtlich. Zwar zeigt die Krankheitsgeschichte, daß eine Heilung nicht erzielt werden konnte, ja, daß nach den Perioden der Besserung schwere Rezidive eintraten. Gerade aber der Umstand, daß nach den verschiedensten fruchtlosen therapeutischen Versuchen zwei Mal durch Germanin eine deutliche Remission erzielt werden konnte, zeigt uns ja auch hier die Wirksamkeit der neuen therapeutischen Methode. Daß trotzdem, wie gesagt, Rückfälle auftraten, erscheint uns verständlich, wenn wir uns die Ansicht Buschkes zu eigen machen, daß bei rein funktionellen, reversiblen, endokrinen Störungen eine Heilung des Pemphigus zu erzielen ist. Sind dagegen irreversible anatomische Veränderungen vorhanden, so muß die Prognose als ungünstig angesehen werden. Bei unserer Patientin, bei der eine Radikaloperation vorausgegangen war, lag also eine anatomisch schwer verstümmelnde Operation vor. Nichtsdestoweniger ist es auch beim Pemphigus vegetans, bei der Trostlosigkeit sonstiger Therapie durchaus angebracht, einen Versuch mit Germanin zu machen, selbst wenn nur eine zeitlich begrenzte Remission zu erzielen ist, die zeitweilige Erlösung von den schrecklichen Qualen dieser Erkrankung bedeutet. Wenn auch die Tatsache weitgehendste Berücksichtigung finden soll, daß jede Form einer Remission und evtl. Spontanheilung zugängig

ist, so dürfte es doch nicht unverkennbar sein, daß auch eine verblüffende Wendung zum Besseren durch die von Veiel eingeführte Germaninbehandlung zu erzielen ist, die nicht allein durch Annahme von Zufällen eine Erklärung finden kann. Inwiefern mit dieser Therapie wirkliche Dauerheilungen zu erzielen sind, entzieht sich vorläufig noch der genauen Beurteilung. Nebenwirkungen sind bei geeigneter Dosierung nicht so wesentlich, als daß sie uns vor Darreichung zurückschrecken lassen sollten. Dauernde Urinkontrolle ist nötig.

Zum Schluß zwei weitere Beiträge zu der besprochenen Therapie aus der Buschke'schen Abteilung des Rudolf Virchow-Krankenhauses.

Es handelt sich um eine 50 jährige Patientin. Bisherige Annamanese o. B. Weihnachten 1931: Pharyngitis und Angina. Pinselung mit unbekannter Flüssigkeit, danach starkes Brennen und reichliche Speichelabsonderung. Seitdem Schmerzen im Mund. Im März 1932 kam es zur etappenweisen Eruption von kleinen Bläschen, die aufplatzten, und starke Schmerzen hervorriefen. Dann traten zwei Furunkel an Nase und Kinn auf. Die Patientin suchte das St. Maria Victoria-Krankenhaus auf. Nach 8 Tagen Heilung der Furunkel. Noch während dieser Zeit erneute Bläscheneruptionen. Auf den Lippen lagerte sich dichter Schaum und dicke blutige Borken ab. Blutuntersuchungen sollen keine wesentlichen Befunde ergeben haben. Vorübergehend trat Schwellung der Handteller und Fußsohlen auf. Bei der am 6. 8. 1932 erfolgten Aufnahme zeigt die Patientin eine angeblich äußerst schmerzhafte Blasenbildung auf der Wangenschleimhaut, besonders der Zahnreihe entsprechend, an der Zunge, die rissig und verdickt erscheint. (Lingua scrotalis). Besonders die Zungenspitze ist äußerst schmerzhaft. Die Lippen sind nicht frei von Blasen. Mundspülungen mit Kali perm. und Rivanol vor und nach dem Essen. Es wird auf der Zahnstation eine Zahnreinigung vorgenommen. Rachenabstrich auf Diphtherie und Plaut-Vincent negativ. Innerlich zwei Tropfen Jodkali und 10%ige Jodkalisalbe als Reizprobe auf eine Stelle des rechten Armes zwecks Abgrenzung der Diagnose gegen Dermatitis herpetiformis. Genaueres ist nicht zu eruieren. Die Röntgendurchleuchtung der Lunge ergibt keinen Anhalt für Tuberkulose. Spu-

tumuntersuchungen sind negativ. Es wurde an eine tuberkulöse Aetiologie der Mundaffektion gedacht. Meerschweinchenimpfung auf Tuberkulose negativ. Wa R negativ, Meinecke negativ, Klärung negativ, Kahn negativ. Die Blutuntersuchung ergibt Anämie. Sonst nichts diagnostisch Wesentliches. Inzwischen immer neue Blaseneruptionen im Mund, besonders an der Zunge. Die Patientin ist psychisch alteriert wegen der langen Dauer der Erkrankung. Es werden mehrere Grenzstrahlenbehandlungen vorgenommen und zwar.

Zungenspitze	23. 8.	(1000 r)
„	9. 9.	(1000 r)
„	15. 9.	(500 r)
„	9. 11.	(700 r)
„	30. 12.	(600 r)
Zungenoberfläche	24. 8.	(100 r)
„	8. 9.	(500 r)
Unterlippe innen	25. 8.	(1000 r)
„	6. 9.	(1000 r)
„	9. 11.	(700 r)
„	27. 1.	(300 r)
Lippen außen	17. 11.	(500 r)
„	11. 11.	(700 r)

Seit 2. 1. Allgemeinbestrahlungen, jetzt dritter Turnus.

Die letzten Bestrahlungen erfolgen nach der späteren Entlassung.

Am 10. IX. beginnt eine Germanintherapie. 0,75 g Germanin i. v.

15. IX. 1,0 g Germanin i. v. Mund wird mit 2%igem Novocain gepinselt. Schmerzen. Lästiger Speichelfluß. Lippen: Lanolin + Olivenöl.

20. IX. 1,0 g Germanin i. v. Temperatur normal.

26. IX. 1,0 g Germanin i. v. Jetzt sind die Lippen fast abgeheilt, ganz vereinzelt kleine Blasen. Dagegen frische Rezidive im Mund und an der Zunge. Keine Temperatur, im Urin kein Alb. Lokal milde Therapie.

28. IX. Blasen in der Vagina und an den kleinen Labien festgestellt. Diagnose Pemphigus vulgaris damit sichergestellt.

29. IX. Leichte Bronchitis.

1. X. 1,0 g Germanin i. v. Letzte Injektion. Temperatur normal. Die Lippen sind abgeheilt. Auf der Zunge beginnende Granulationen. Nur die Spitze zeigt noch erodierte Stellen. Leichte Bronchitis.

16. X. Wangenschleimhaut gereinigt, noch etwas oedematös. Keine Neigung zu neuen Blasen. Zunge gut granuliert. Wunde Stellen noch am Apex linguae. Lippen geheilt. Beschwerden wesentlich gebessert. Patientin kann heute entlassen werden, ist aber — wie spätere Beobachtung ergibt — bezüglich der Zungenspitze nicht geheilt geblieben. Die Patientin befindet sich jetzt (März-April 33) wegen eines ausgedehnten Pemphigus vulgaris wieder auf der Abteilung. Eine Germaninkur hat die Krankheit sehr gut beeinflußt.

Zweiter Fall. Es handelt sich um eine 86 jährige Frau, die sehr adipös ist. Reithosentyp der Fettablagerung. Geistig sehr regsam. Seit 7. VIII. 1932 erste Blaseneruption in der linken Kniekehle. Nach Abheilung derselben dicht daneben erneutes Auftreten einer Blase, die eröffnet wurde und blutig-serös gefüllt war. Danach Eruption mehrerer neuer Blasen. Drei bis vier Tage vor der Aufnahme solche am Gesäß, Händen, besonders am rechten Arm, linken Oberarm, beiden Beinen. Bei der Aufnahme am 1. XI. 1932 fünfmarkstück- bis handtellergroße Blasen am ganzen Körper, besonders an der Beugeseite der Beine, auf den Knien, am Gesäß, an den Armen, zum Teil serös zum Teil blutig-serös gefüllt. Teilweise liegt der gerötete, nässende Blasengrund frei. Diagnose: Pemphigus vulgaris.

2. XI. Heute mit Germanin-Therapie begonnen. Wegen Alter der Patientin kleinere Dosen. 0,3 g Germanin i. v. Die Blasen werden eröffnet. Fissanschüttelmixtur am ganzen Körper.

5. XI. 0,5 g Germanin i. v.

Nach der ersten Injektion war nur eine große Blase am linken Arm neu aufgetreten. Nach der zweiten Injektion nur noch ganz vereinzelt und zwar kleinere Rezidive. Weitere Beobachtungen waren nicht möglich, da die Patientin nach fünf Tagen interkurrent an diffuser Bronchitis mit linksseitiger Pleuro-Pneumonie ad exitum kam.

Zusammenfassung.

Die Genese des Pemphigus ist bis jetzt noch nicht restlos geklärt. Klinische Beobachtungen haben es uns wahrscheinlich gemacht, daß gewisse Störungen der endokrinen Organe und des sympathischen Systems kausal beim Pemphigus eine Rolle spielen, besonders funktionelle und anatomische Störungen der weiblichen Geschlechtsorgane. Nach kurzer Besprechung von Pemphigusfällen im Zusammenhang mit der Gravidität wird der von Buschke und Wolff beschriebene Fall von Pemphigus gravidarum mit einem Diabetes insipidus angeführt, für welch letztere Erkrankung Veränderungen in Gegend der Hypophyse und des Zwischenhirns möglicherweise verantwortlich zu machen sind. Die verschiedensten Beobachtungen haben es uns wahrscheinlich gemacht, daß auch für den Pemphigus die Existenz eines übergeordneten sympathischen Zentrums, nämlich des Zwischenhirns, pathogenetisch von Bedeutung sein könnte. Da Zusammenhänge zwischen endokrinem Apparat und Sympathicus bestehen, nach Aschner eine zentrale Vertretung auch der Blutdrüsen im Zwischenhirn zu suchen ist, hat Buschke sich dahin geäußert, daß man die Krankheitsbilder des Pemphigus wohl in Störungen des „endokrino-sympathischen Apparates" zu suchen hat. Durch Heranziehung eines übergeordneten Hirnzentrums ergaben sich schließlich auch neue Ausblicke auf Erklärung der großen Mannigfaltigkeit der endokrino-sympathischen Störungen, die beim Pemphigus oft zu finden sind. Es folgt ein neuer klinischer Beitrag zur Bestätigung der Annahme eines Zusammenhangs zwischen Störungen der endokrinen Organe und des Auftretens eines Pemphigus (vegetans). Im Anschluß an die angewandte, zwei Mal erfolgreiche Germanintherapie, wird eine tabellarische Uebersicht über die bisher mit Germanin behandelten Pemphigusfälle und die therapeutischen Erfolge gegeben. Schließlich zwei weitere klinische Beobachtungen, von denen eine zur Bestätigung der bisher oft erfolgreichen Germanintherapie dienen kann.

Zum Schluß möchte ich Herrn Professor Dr. Buschke für die Anregung zu dieser Arbeit und deren Förderung meinen ergebensten Dank aussprechen.

Literatur-Verzeichnis.

1. Buschke und Curth, Münch. med. Wschr. 1929/361.
2. Buschke und Langer, Dermat. Wschr. 1926, 83/1571.
3. Buschke und Ollendorff, Dermat. Wschr. 1925, 81/1591.
4. Buschke und Wolff, Dermat. Wschr. 1932, 95/1116.
5. Oscar Gans, Zbl. f. H. u. G., 1924, Bd. XII, Heft 1/2. .
6. Schreuss und Esser, Dermat. Wschr., 1926/83.
7. Werther, Zbl. f. H. u. G., Nr. 16/520.
8. Aschner, Halban-Seitz, Bd. I.
9. Aschner, Halban-Seitz, Bd. II.
10. Aschner, Berliner Klin. Wschr. 1916/28.
11. Kartamichow, Zbl. f. H. u. G., Nr. 17/305.
12. Kobojanski, Zbl. f. H. u. G., 1924/243.
13. Weitgasser, Dermat. Zschr., Bd. 44, H. 6.
14. Handbuch für Tropenkrankheiten, 5/II.
15. Riecke, Jadassohn, Handbuch für Haut- u. Geschlechtskrankheiten, Bd. 7.
16. Veiel, M. med. Wschr. 1931/48.
17. Mühlpfordt, M. med. Wschr. 1932/9.
18. Sunder Plassmann, M. med. Wschr. 1932/28.
19. Oppenheim, Zbl. f. H. u. G., 42/1932.
20. Gieseln, M. med. Wschr., 45/1932.
21. Fuhs, Derm. Wschr. 1932/37.
22. Bohnstedt, Derm. Wschr. 1932/14.
23. Urbach, Derm. Wschr. 1932/37.
24. Berggreen, M. med. Wschr. 1932/45.
25. Bohnstedt, Zbl. f. H. u. G., 1932/41.
26. Müller, Zbl. f. H. u. G., 1932/41.
27. Löhe, Derm. Zschr. 1932/64.
28. Steffen, Zbl. f. H. u. G. 1932/41.
29. Grippain, M. med. Wschr. 1932/53.
30. Bertaccini, Ref. Zbl. f. H. u. G., Bd. 31/323.
31. Bertaccini, Ref. Zbl. f. H. u. G., Bd. 40/496.
32. Juskov, Veneral., 1929, Bd. 6, S. 13.
33. Maderna, Ref. Zbl. f. H. u. G., Bd. 39/398.
34. Schreiner, Derm. Wschr. 1925, Bd. 81/Nr. 43/1559.
35. Urbach und Uiberall, Derm. Wschr. 1929, Bd. 89/1227.
36. Riehl, Derm. Wschr. 1929, Bd. 89/1327.

Lebenslauf.

Ich, Edith Perl, geboren am 25. VIII. 1904 in Breslau als Tochter des Kaufmanns Albert Perl und seiner Ehefrau Luise, geb. Gittler, besuchte das Ilmingsche Lyzeum zu Breslau von Ostern 1911 bis Ostern 1921. Nach einer Pause von etwa drei Jahren bereitete ich mich privat auf die Reifeprüfung vor, die ich am 29. IX. 1926 an der Gerhart Hauptmann-Oberrealschule zu Breslau bestand, im August 1928 die Ergänzungsprüfung in Latein am Zwinger-Gymnasium zu Breslau. Das erste vorklinische Semester studierte ich in Breslau, das zweite in Wien, das dritte bis fünfte wieder in Breslau, wo ich am 4. Mai 1929 die ärztliche Vorprüfung ablegte. Die fünf klinischen Semester studierte ich in Breslau und bestand hier am 10. VIII. 1932 das ärztliche Staatsexamen. Meine Medizinalpraktikantenzeit begann ich am 15. VIII. 1932 mit einer 8-monatlichen Tätigkeit am Städtischen Rudolf Virchow-Krankenhaus in Berlin.